

## Afecciones pulpares de origen no infeccioso en órganos dentarios con oclusión traumática

### *Non-infectious pulpal disorders in dental organs with occlusal trauma*

Celia Elena Mendiburu-Zavala,<sup>I</sup> Salvador Medina-Peralta,<sup>II</sup> Rubén Armando Cárdenas-Erosa,<sup>I</sup> Pedro Lugo-Ancona,<sup>I</sup> Josué Carrillo-Mendiburu,<sup>III</sup> Ricardo Peñaloza-Cuevas,<sup>I</sup> David Cortés-Carrillo<sup>I</sup>

I Facultad de Odontología de la Universidad Autónoma de Yucatán. México.

II Facultad de Matemáticas de la Universidad Autónoma de Yucatán, México.

III Hospital General de México, Secretaría de Salud, México D.F. México.

#### RESUMEN

**Introducción:** la oclusión traumática se define como una alteración en las relaciones oclusales del sistema masticatorio, lo cual podría ser un factor conducente a un proceso inflamatorio en el ligamento periodontal, en la pulpa dental, y en tejidos blandos sensitivos. **Objetivo:** identificar las afecciones pulpares de origen no infeccioso en órganos dentarios con oclusión traumática en pacientes de un hospital del sector público de Mérida, Yucatán, México. **Métodos:** se realizó un estudio observacional y analítico, en un hospital del sector público de Mérida, Yucatán, México (2014). La muestra estuvo constituida con un total de 156 órganos dentarios de 82 pacientes, de 20 y más años de edad, que presentaron oclusión traumática en dientes permanentes y que mostraron alguna afección en tejido pulpar de origen no infeccioso, de acuerdo con la clasificación de la Academia Americana de Endodoncia. También se incluyó a los pacientes que presentaban caries, fracturas, fisuras, obturaciones, endodoncia, ortodoncia o trauma dentoalveolar. Se empleó un muestreo No probabilístico, por conveniencia. Se obtuvo el consentimiento informado y voluntario, historia médica y dental, y se realizó la evaluación de los signos y síntomas de dolor, pruebas pulpares (térmicas y eléctricas), palpación y percusión y abordaje diagnóstico con tinción/transiluminación, así como pruebas oclusales con papel de articular y examinación e interpretación de radiografías periapicales. Se utilizó estadística descriptiva. **Resultado:** hubo ausencia de dolor en 53 % de los 156 órganos dentarios estudiados. Las alteraciones radiográficas se presentaron en 63 %: entre ellas los nódulos pulpares tuvieron el mayor porcentaje (25 %). La pulpitis fue reversible en 37 % (n= 58); la oclusión traumática más frecuente fue la maloclusión (n= 49). En los 156 órganos dentarios estudiados, el signo clínico que mostró mayor frecuencia fue el desgaste en esmalte (n= 56). **Conclusiones:** las afecciones pulpares de origen no infeccioso se presentaron en alto porcentaje de dientes permanentes de pacientes con oclusión traumática.

**Palabras clave:** oclusión dental traumática; pulpa dental; enfermedades periapicales.

#### ABSTRACT

**Introduction:** Occlusal trauma is defined as an alteration in the occlusal relationships of the masticatory system, which may lead to inflammation of the periodontal ligament, the dental pulp and sensitive soft tissues. **Objective:** Identify non-infectious pulpal disorders in dental organs with occlusal trauma of patients from a public hospital in Mérida, Yucatán. **Methods:** An observational analytical study was conducted at a public hospital in Mérida, Yucatán, Mexico (2014). The study universe was 156 dental organs of 82 patients aged 20 years and over with occlusal trauma in permanent teeth and some degree of non-infectious pulp tissue disorder, based on the classification of the American Academy of Endodontics. Patients were also included who presented caries, fractures, fissures, fillings, endodontic treatment, orthodontic treatment or dentoalveolar trauma. Convenience non-probability sampling was applied. Voluntary informed consent was obtained. Medical and dental records were examined. An evaluation was carried out of pain signs and symptoms. Thermal and electric pulp tests were performed, as well as palpation, percussion and diagnostic staining/transillumination. Occlusal testing was conducted using articulating paper.

Periapical radiographs were examined and interpreted. Descriptive statistics were used. **Result:** There was no pain in 53 % of the dental organs studied. Radiographic alterations were present in 63 %; the most common were pulp nodes (25 %). Pulpitis was reversible in 37 % (n= 58), and the most frequent occlusal trauma was malocclusion (n= 49). In the 156 teeth studied, the most common clinical sign was enamel wear (n= 56). **Conclusions:** Non-infectious pulpal disorders were present in a large number of permanent teeth of patients with occlusal trauma.

**Key words:** Occlusal trauma; dental pulp; periapical disease.

**Correspondencia:** Celia Elena Mendiburu-Zavala. Facultad de Odontología de la Universidad Autónoma de Yucatán (FOUADY). México. Calle 25 No. 84 entre 60 norte y 20. Fracc. Loma Bonita, Xcumpich. Mérida, Yucatán. México. CP 97205 Correo electrónico: cel\_mendi@hotmail.com mzavala@uady.mx

## INTRODUCCIÓN

La oclusión traumática se define como un proceso evolutivo que puede afectar la forma y/o función de cualquiera de los componentes del sistema estomagtoconático.<sup>1</sup> La lesión provocada se refiere a cualquier cambio estructural en los elementos del sistema masticatorio, independientemente de su naturaleza (transitoria o permanente).<sup>2</sup> El trauma oclusal, también puede denominarse: trauma de oclusión, oclusión traumática, oclusión traumatogénica o sobrecarga oclusal.<sup>2</sup> Existen dos clasificaciones: trauma oclusal primario, definido como fuerzas excesivas aplicadas en dientes con un periodonto sano, y el trauma oclusal secundario, donde las fuerzas normales son aplicadas en dientes comprometidos periodontalmente.<sup>3,4</sup>

Las fuerzas traumáticas actúan sobre un diente o grupos de dientes que presenten contactos prematuros o interferencias; lo que se considera un impedimento para las relaciones oclusales estables en las demás superficies, y que limita los movimientos mandibulares.<sup>5,6</sup> Esto se asocia a para funciones como el apretamiento o bruxismo.<sup>7</sup> Las prótesis, como coronas mal ajustadas y restauraciones inadecuadas altas, causan interferencias, que pueden tener un efecto desfavorable en el tejido pulpar de los dientes.<sup>5</sup> También pueden observarse en las maloclusiones, definidas como anomalías del crecimiento de la dentadura, que ocasionan una malposición dental.<sup>8</sup>

El tejido pulpar sano, tiene una repuesta vital moderada a los estímulos; no exhibe síntomas espontáneos.<sup>9</sup> En la pulpitis reversible, tiene una respuesta a todo tipo de estímulo (frío, aire, calor, dulce), causada normalmente por restauraciones defectuosas, caries, erosión, abrasión, o

fractura coronaria pequeña que expone a los túbulos dentinarios.<sup>9</sup>

En cuanto a la pulpitis irreversible sintomática, existen episodios intermitentes o continuos de dolor, moderado a severo, espontáneo o provocado que persiste después de retirado el estímulo. También se puede presentar una respuesta dolorosa prolongada por calor, que se apacigua con el frío -generalmente el paciente llega a consulta con un vaso que contiene hielo o agua fría. El dolor aumenta en decúbito.<sup>9</sup> Por otro lado, en la pulpitis irreversible asintomática, el paciente no logra identificar bien el dolor -lo siente, pero no puede ubicarlo con exactitud.<sup>9</sup>

Otra de las entidades que aquejan a los dientes con oclusión traumática, es la degeneración pulpar calcificante, indolora, que no presenta signo clínico observable. Sin embargo, exhibe signos imagenológicos en cámara pulpar o en el conducto radicular.<sup>9,10</sup>

La periodontitis apical asintomática, es indolora y muchas veces pasa inadvertida para el paciente -no obstante, puede distinguirse imagenológicamente, con una radiolucidez periapical.<sup>9</sup>

Además de esta circunstancia, la oclusión traumática conlleva cambios en el complejo dentino-pulpar, debido a la afluencia de factores internos y externos que en ellos actúan. Esto se caracteriza por una desorganización de la capa odontoblástica, donde se observan odontoblastos típicos y atípicos; se evidencian alteraciones del tejido conjuntivo bajo la capa odontoblástica, como un aumento de las fibras colágenas con muchos fibroblastos en su interior.<sup>5,11</sup> La oclusión traumática continua genera brotes de sustancia P, que se coloca en altas concentraciones en las terminaciones

aférentes en la primera sinapsis de la vía del dolor lento.<sup>12</sup> Se encuentran en el ligamento periodontal (LP), lo cual podría inducir un proceso de inflamación neurogénica. Asimismo, se liberan mediadores inflamatorios de sustancia P, lo que puede ocasionar un desequilibrio en el mecanismo de regulación de hueso. Esto explicaría el dolor asociado al trauma oclusal y el aumento de la resorción del diente y del hueso, que ocasiona una afección pulpar.<sup>13</sup> Las modificaciones patológicas en el tejido pulpar se determinan por la intensidad y la duración de la acción ejercida por el trauma oclusal y de igual forma por la capacidad de reacción de cada cuerpo por separado.<sup>11</sup> Caviedes-Bucheli J y otros,<sup>14</sup> concluyen en su artículo que la sustancia P en pulpa y LP dental en humanos, aumenta cuando los dientes son sometidos a trauma oclusal inducido experimentalmente con interferencias oclusales.

Debido a que se observó que acudían al hospital, pacientes con traumatismo oclusal, quejándose de algún síntoma procedente del órgano dental antagonista, sin ningún signo clínico aparente, se decide hacer esta investigación.

El objetivo de este estudio es identificar las afecciones pulpares de origen no infeccioso en órganos dentarios con oclusión traumática en pacientes de un hospital del sector público en Mérida, Yucatán, México.

## MÉTODOS

Se efectuó un estudio observacional y analítico, mediante el cual se evaluó un total de 156 órganos dentarios de 82 pacientes hombres o mujeres, de 20 y más años de edad que acudieron al Departamento de Odontología de un Hospital del sector público de salud donde concurren pacientes que tienen "servicio médico popular" de Mérida, Yucatán, México, de mayo a agosto de 2014. La muestra fue no probabilística, por conveniencia. Por otro lado y debido a que no se cuenta aún con un comité de ética de la institución (la cual ya está en vías de formación), se procede a realizar este estudio con ética, respeto, confidencialidad, dignidad, equidad, sin ningún costo. Todo coste fue aportado por los investigadores. Los criterios de inclusión fueron, órganos dentarios permanentes que presentaron oclusión traumática (alteración patológica o de

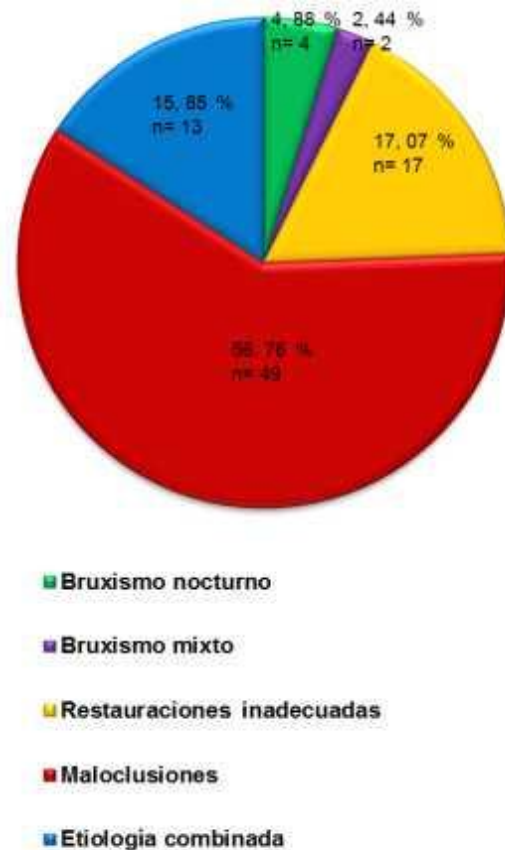
adaptación que se ocasiona en el periodonto y pulpa dental como resultado de fuerzas indebidas y/o excesivas producidas por músculos masticatorios de acuerdo a los criterios que usa Peter Dawson para definir la oclusión traumática)<sup>5</sup> y con sospecha de alguna afección en el tejido pulpar, de origen no infeccioso (respuesta de la pulpa ante una agresión física). Se excluyeron los órganos dentales con caries, restauraciones, fracturas, fisuras, traumatismo dentoalveolar (intrusión, extrusión, concusión, entre otros) y los que tuvieron tratamiento de ortodoncia y endodoncia. Asimismo, se excluyó mujeres embarazadas o pacientes con alguna capacidad diferente, en quienes no se pudo hacer la metodología. Se eliminaron todos aquellos sujetos que no quisieron continuar con los exámenes —fuera clínico o radiográfico—, por respeto a su decisión. También se excluyeron las piezas dentales o pacientes que presentaron radiografías con algún error técnico o de procesamiento.

A todos los pacientes que participaron se les realizó el estudio, atendiendo a la Norma Oficial Mexicana NOM-013-SSA2-200615 para el control de infecciones, el siguiente procedimiento: Un médico realizó la historia médica (anamnesis) para que proporcionara datos de alguna afección sistémica que pudiera ser motivo de exclusión del estudio (enfermedades neurológicas, infecciones severas, tumores malignos, etc.). Se solicitó el consentimiento informado y voluntario para preservar los aspectos éticos que demanda la Declaración de Helsinki de la Asociación Médica Mundial para la investigación médica. Se aplicó un cuestionario, integrado por datos demográficos, historia médica de enfermedades comunes de la región (diabetes, hipertensión, hiperlipemias, entre otras) y dental y evaluación de los signos y síntomas de dolor. Se realizaron pruebas oclusales directas en la cavidad bucal: con una pinza de papel de articular Miller®. Se tomó el papel de articular azul/rojo sintético de 80 µ de la marca ROEKO® para la obtención de un relieve preciso de la distribución de las fuerzas masticatorias tanto en máxima intercuspidación como en la lateralidad; se marcaron los contactos prematuros o interferencias oclusales de una manera precisa y exacta. Se estudió al o los órganos dentarios donde se marcaron los puntos de contactos prematuros. Asimismo, con abordajes diagnósticos:

tinción y transluminación (para observar presencia de caries, fisura o fractura), se efectuó con la lámpara del equipo dental apagada, colocando una fuente de haz de luz de fibra óptica de la marca Adent®, en vestibular e interproximal del diente sospechoso, es decir, la luz se colocó perpendicular al plano en el cual se sospechó se podría encontrar la fisura o fractura, y se miró desde el otro lado. Para el diagnóstico endodóntico, se utilizó la clasificación actual de la Academia Americana de Endodoncia<sup>16</sup> y los términos de valores predictivos: "positivo" y "negativo" para establecer el diagnóstico pulpar actual, es decir, una relación de dientes con prueba positiva o negativa. El diagnóstico se realizó a partir de: 1) pruebas pulpares y térmicas (calor y frío: con calor si proporcionó un estímulo positivo con agua caliente o más específicamente con una punta de gutapercha caliente en el diente sospechoso, y con frío si proporcionó un estímulo positivo con Endo-Ice® sobre un hisopo de algodón que se aplicó al órgano dental dudoso durante 4 segundos). Las distintas respuestas de los aferentes pulpares a pruebas térmicas pudieron determinar la salud o la enfermedad de la misma), y eléctricas (con vitalómetro se manejó la escala de 0 al 10 al aumento de la cantidad de voltaje, lo que incrementó la sensibilidad cuando el estímulo eléctrico se aplicó al diente de prueba, hasta que el paciente mostró objetivamente una respuesta violenta al alejar su cabeza del instrumento y visualizar en que número mostró la respuesta de sensibilidad. Esto quiso decir que, cuanto más alto fue el número y más violenta la respuesta es positiva a una pulpa enferma vital, si fue negativa, el tejido pulpar no fue vital); 2) palpación, y 3) percusión (la palpación y la percusión pudieron mostrar el diente involucrado). Por otro lado, la percusión dio una respuesta positiva al dolor cuando existió una lesión periapical indicando una inflamación en este. Es necesaria la percusión en dientes vecinos al diente supuestamente involucrado. Sin embargo, muchas veces no precisó si estuvo afectada la pulpa o el periodonto, por esta razón se hicieron todas las pruebas pulpares necesarias; 4) examen radiográfico periapical con 100 radiografías No. 2 y técnica de paralelismo siguiendo la Norma Oficial Mexicana NOM-229-SSA1-200217 para la protección radiológica. Es de hacerse notar que éstas

sólo son auxiliares para el diagnóstico diferencial.

Los datos obtenidos fueron anotados en el instrumento de medición, verificados por los investigadores y posteriormente fueron capturados para su manejo utilizando estadística descriptiva como gráficos,



Fuente: Instrumento de medición, 2014.

**Fig. 1.** Etiología de oclusión traumática en 82 pacientes.

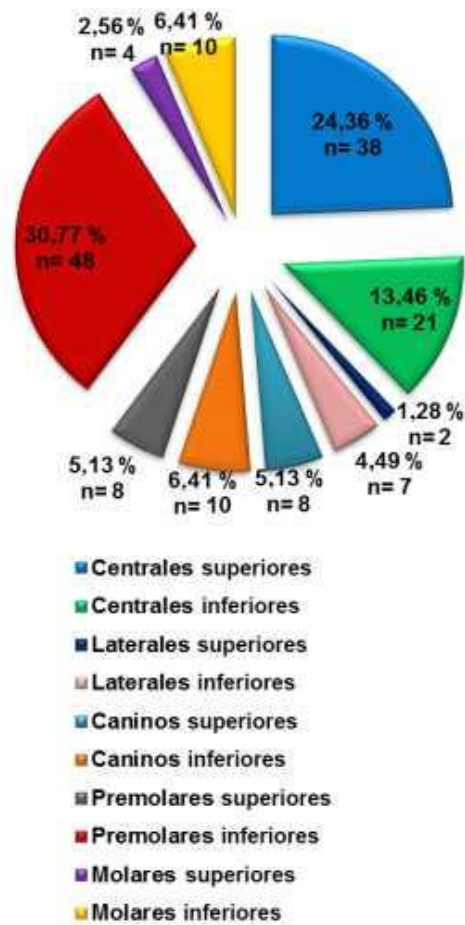
frecuencia y porcentajes.

## RESULTADOS

De los 82 pacientes estudiados, 63,41 % (n= 52) fueron mujeres y 36,59 % (n= 30) hombres. En relación con la edad, se estudió cuatro grupos. Se halló más afecciones pulpares en el grupo de la madurez (41 a 65 años) con 47,56 % (n= 39); seguido por el grupo adulto (26 a 40 años) con 42,68 % (n= 35); el grupo adulto joven (19 a 25 años) con 6,10 % (n= 5), y el grupo de la senectud (65 y más edad) con 3,66 % (n= 3).



En cuanto a la etiología de la oclusión traumática, las maloclusiones fueron las más frecuentes (59,76 %; n= 49) (Fig. 1).



Fuente: Instrumento de medición, 2014.

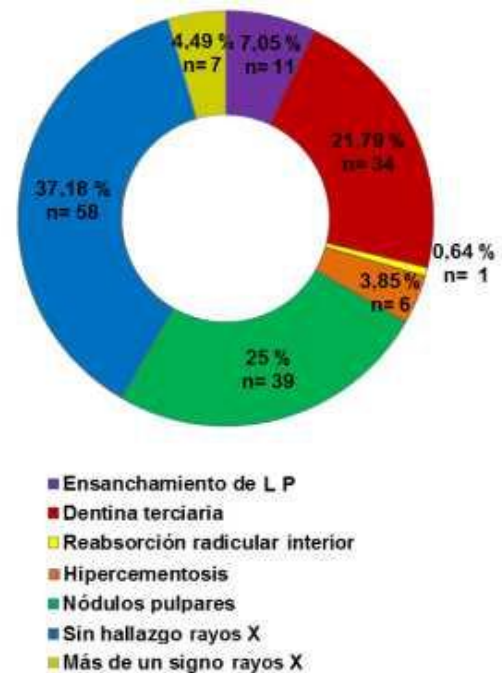
**Fig. 2.** Los órganos dentarios estudiados con oclusión traumática.

Se estudiaron 156 (100 %) órganos dentarios con oclusión traumática en los 82 pacientes. Los premolares inferiores fueron los más afectados (30,77 %; n= 48) (Fig. 2).

Atendiendo a los signos clínicos presentados en los 156 órganos dentarios afectados, el desgaste en esmalte fue el de mayor porcentaje (56,41 %; n= 88); el desgaste esmalte-dentina exhibió 18,59 % (n= 29); en 17,95 % (n= 28) se presentó más de un signo clínico; 3,21 % (n= 5) separación de órganos dentarios; 1,92 % (n=3) coloración del órgano dentario, y 1,92 % (n= 3) movilidad leve.

De acuerdo con la sintomatología estudiada en los 156 órganos dentarios afectados la ausencia de dolor tuvo mayor

frecuencia (53,21 %; n= 83); la hipersensibilidad mostró 39,74 % (n= 62); dolor por estímulo 3,85 %; (n= 6); y 3,21 % (n= 5) el dolor espontáneo.



Fuente: Instrumento de medición, 2014.

**Fig. 3.** Signos radiográficos de los órganos dentarios estudiados.

Desde el punto de vista radiográfico 62,82 % (n= 98) de los órganos dentarios presentaron modificaciones. Los más frecuentes radiográficamente, fueron los nódulos pulpares (25 %; n= 39) (Fig. 3).

Es relevante mencionar que en esta investigación 83,33 % de los órganos dentarios presentaron afecciones pulpares de origen no infeccioso, producto de la oclusión traumática, siendo la pulpitis reversible la más frecuente (37,18 %; n= 58) (Fig. 4).

**DISCUSIÓN**

El exceso de carga oclusal ocasiona como respuesta cambios anormales en el LP, hueso alveolar, cemento y pulpa, así como la inflamación periapical y la reabsorción radicular; esta última, tiene la sobrecarga oclusal como factor etiológico.<sup>1,18</sup> Como ya se ha mencionado, entre los cambios de la pulpa se encuentran la pulpitis y necrosis, debido a que la hiperemia es el primer cambio de la pulpa ante el trauma oclusal, y se transforma en cualquiera de los anteriores.<sup>5,19</sup> La hipercementosis apical

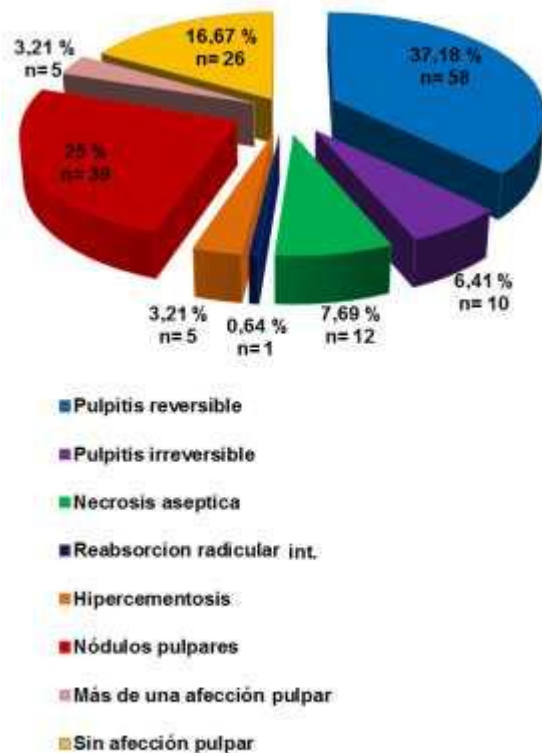
se presenta usualmente para compensar el desgaste oclusal, el cual mantiene a los dientes en contacto, esto es más frecuente en premolares.<sup>19</sup> Ante el trauma oclusal, la cavidad de la pulpa puede aparecer muy reducida debido a la posición de la dentina terciaria o secundaria, lo que en algún momento produciría un estrechamiento uniforme de la cámara pulpar y de la raíz. Algunas veces puede observarse la presencia de nódulos pulpares o pulpólitos, que indican un proceso de hipercalcificación producido

Liu H y otros,<sup>13</sup> mencionan que el daño de la pulpa por trauma oclusal se presenta y se hace más grave con el paso del tiempo. Por otro lado, Morales A, y Bolaños D,<sup>5</sup> también indican que las fuerzas oclusales exageradas durante periodos prolongados, produce alteraciones pulpares. Ambos autores concuerdan con el presente estudio, donde el grupo de edad de la madurez (41 a 65 años) fue el más afectado.

Kohli A, otros<sup>19</sup> publicaron un artículo, donde refieren que la hipercementosis por trauma oclusal se presenta con más frecuencia en los premolares, lo cual concuerda con esta investigación, donde los 6 casos de hipercementosis fueron en premolares.

Cava-Vergíu C, otros<sup>21</sup> estudiaron facetas de desgaste en dientes con sobrecarga oclusal, en los que se presentó como más reiterado el desgaste en esmalte (75,04 %). Asimismo, es alto el porcentaje de este signo clínico, en la presente investigación.

La ausencia de dolor fue de 53,21 %, similar a lo citado por Caviedes-Bucheli J y otros,<sup>14</sup> donde en 55 % de las pulpas analizadas experimentalmente inducidas por oclusión traumática, no encontraron sustancia P, por lo que no existió presencia de algún tipo de sintomatología dolorosa. Contradictoriamente, Morales A, y Bolaños D,<sup>5</sup> mencionan que la hipersensibilidad es la sintomatología directa, pero también citan que la sintomatología depende de los cambios en el umbral del dolor de cada paciente. Por otro lado, es la principal sintomatología descubierta por Cava-Vergíu C y otros<sup>21</sup> (53,16 %). Sin embargo, en el actual estudio fue la segunda conforme al de Caviedes-Bucheli J y otros.<sup>14</sup>



**Fig. 4.** Afecciones pulpares, producto de la oclusión traumática en los órganos dentarios estudiados.

por el trauma oclusal.<sup>11,20</sup>

Popescu M y otros,<sup>11</sup> estudiaron 45 dientes de 30 pacientes con oclusión traumática. Fueron analizados histopatológicamente, y revelaron que en 39 (86,6 %) existían diferentes signos que demostraron modificaciones patológicas en la estructura del tejido pulpar y cambios distróficos (calcificaciones). En el presente estudio, también se presentó radiográficamente calcificaciones o cambios distróficos en el tejido pulpar.

En la presente investigación, el signo radiográfico más frecuente fue el de la presencia de nódulos pulpares. Esta es una característica principal que se menciona al encontrar disminución del volumen pulpar y formación de calcificaciones según el estudio de Popescu M, y otros<sup>11</sup> que al igual que Morales A y Bolaños D,<sup>5</sup> describen este signo como una forma de reacción de defensa del tejido dentino-pulpar.

Las dos afecciones pulpares más frecuentes en la presente investigación, son la pulpitis reversible y los nódulos

pulpares, lo cual concuerda plenamente con Popescu M y otros<sup>11</sup> (2011), Morales A, y Bolaños D<sup>5</sup> (2008 y 2013), con Liu H y otros,<sup>13</sup> puesto que las mencionan como las principales, debido a que la oclusión traumática causa hiperemia en la pulpa llevándola a una pulpitis, que transforma la pulpa en cálculos pulpares.

## CONCLUSIONES

Los órganos dentarios estudiados más afectados por oclusión traumática son los premolares inferiores; presentan el mayor porcentaje de hipercementosis en la zona periapical.

Otra de las afecciones pulpares de origen no infeccioso que se presenta en los órganos dentarios con oclusión traumática, son las calcificaciones producto de las pulpas sometidas a algún tipo de modificación en el flujo sanguíneo que sufre por la constante oclusión traumática, reemplazadas por material cálcico.

## Agradecimientos

Un especial agradecimiento a las autoridades del hospital donde se realizó esta investigación en Mérida, Yucatán, México y de una manera específica a los Cirujanos Dentistas, Débora González y Geovanny Bates, responsables del servicio odontológico de éste mismo.

Nuestra más profunda gratitud al Cirujano Dentista Daniel Alejandro Barbudo, excelentísimo exalumno, quien colaboró altruistamente e incansablemente en todas las etapas de esta investigación.

## Conflicto de intereses

Los autores no declaran conflictos de intereses.

## REFERENCIAS BIBLIOGRÁFICAS

- Guerrero CA, Marin DJ, Galvis AI. Evolución de la patología oclusal. Una revisión de la literatura. *J of Oral Research*. 2013;2(2):77-85.
- Consolaro A. Clinical and imaginologic diagnosis of oclusal trauma. *Dent Press Endod*. 2012;2(3):10-20.
- Cardoso A, Rodríguez A, López N, Fortes C, Myers S. In reality is there oclusal trauma

without bruxisms? *J Stomatol Occ Med*. 2012;5(1):97-8.

4. Albertini G, Bechelli D, Capusotto A. Importancia del diagnóstico y tratamiento multidisciplinario del trauma periodontal por oclusión. *RAOA*. 2007;95(2):157-71.

5. Morales-Chacón A, Bolaños-Alvarado D. Efecto de la oclusión traumática sobre el tejido pulpar. *Rev Cient Odontol*. 2008;4(2):58-65.

6. Lugo-Ancona P, Cárdenas-Erosa R, Mendiburu-Zavala C, Navarro-Zapata D, Cortes-Carrillo D, Becerril-Álvarez E. Prevalencia de interferencias oclusales en pacientes rehabilitados con prótesis de la unidad móvil de Valladolid, Yucatán, México. *Acta Odontol Venezuel*. 2013;51(4):1-6.

7. Lobbezoo F, Ahlberg J, Glaros A, Kato T, Koyano K, Lavigne G, et al. Bruxism defined and graded: an international consensus. *J Oral Rehab*. 2013;40(1):2-4.

8. Ugalde F. Clasificación de la maloclusión en los planos anteroposterior, vertical y transversal. *Rev Assoc Dent Mex*. 2007;54(3):97-109.

9. Patel B. Endodontic diagnosis, pathology and treatment planning. Classification of pulp and perio-apical disease. Switzerland: Springer International Publishing; 2015.

10. Fernández Collazo ME, Vila Morales D, Rodríguez Soto A, Mesa González DL, Pérez Clemente NG. Lesiones periapicales agudas en pacientes adultos. *Rev Cubana Estomatol [revista en Internet]*. 2012 [Consultado: 8 de febrero de 2015];49(2):[aprox. 12p]. Available from: [http://scielo.sld.cu/scielo.php?script=sci\\_arttext&pid=S0034-75072012000200004](http://scielo.sld.cu/scielo.php?script=sci_arttext&pid=S0034-75072012000200004) 11. Popescu M, Deva V, Dragomir L, Searpe M, Vatu M, Stefarta A, et al. Study on the histopathological modifications of the pulp in oclusal trauma. *Rom J Morphol Embryol*. 2011;52(1):425-30.

12. Peña-Montero C, Rojas-García A, Gutiérrez-Rojo J. Mediadores químicos y el efecto de los analgésicos en el tratamiento de ortodoncia. *Rev Tamé*. 2012;1(2):55-61.

13. Liu H, Jian H, Wang H. The biological effects of occlusal trauma on the stomatognathic system - a focus on animal studies. *J Oral Rehab*. 2013;40(1):130-8.

14. Caviedes-Bucheli J, Azuero-Holguin MM, Correa-Ortiz JA, Aguilar-Mora MV, Pedroza-Flores JD, Ulate E, et al. Effect of Experimentally Induced Occlusal Trauma on Substance P Expression in Human Dental Pulp and Periodontal Ligament. *J Endo*. 2011;37(5):627-30.

15. Modificación a la Norma Oficial Mexicana NOM-013-SSA2-1994, Para la prevención y control de enfermedades bucales, para quedar como Norma Oficial Mexicana NOM-013-SSA2-2006, Para la prevención y control de enfermedades bucales. Diario Oficial de la Federación: SEGOB/Secretaría de Salud; 2008.

16. Newton C, Hoen M, Goodis H, Johnson B, Mc Clanahan S. Identify and Determine the Metrics, Hierarchy, and Predictive Value of All the Parameters and/or Methods Used During Endodontic Diagnosis. JOE. 2009;35(12):1635-44.

17. Norma Oficial Mexicana NOM-229-SSA1-2002, Salud ambiental. Requisitos técnicos para las instalaciones, responsabilidades sanitarias, especificaciones técnicas para los equipos y protección radiológica en establecimientos de diagnóstico médico con rayos X. Diario Oficial de la Federación: SEGOB/Secretaría de Salud; 2006.

18. Llarena Peña C. Reabsorciones radiculares: tipos, causas y manejo. Gaceta Dent. 2013;247:114-28.

19. Kohli A, Pezzoitto S, Poletto L. Hiper cementosis apicales y no apicales en raíces dentarias humanas. Intl J Morphol. 2011;29(4):1263-7.

20. Dragomir L, Caramizaru M, Comanescu T, Daguci C, Popescu M. Study on the importance of the complementary exams for the dento-parodontal changes to the patients with occlusal trauma. Current Health Scienc J. 2013;39(2):121-4.

21. Cava-Vergíu C, Robello-Malatto J, Olivares-Berger C, Rodríguez-Torres L, Reyes-Saberbein J, Salazar-Bautista G, et al. Prevalencia de facetas de desgaste. Kiru. 2012;9(1):59-64.

Recibido: 18 de mayo de 2015.

Aprobado: 28 de julio de 2015.